

झारखण्ड सरकार

झारखण्ड राज्य खाद्य आयोग, राँची।

पत्रांक :- रा0खा0आ0 (शि0) बोकारो / PDS (Card) 27 / 2022- 988  
प्रेषक,

संजय कुमार  
सदस्य सचिव,  
झारखण्ड राज्य खाद्य आयोग, राँची।

सेवा में,

सचिव,  
खाद्य सार्वजनिक वितरण एवं उपभोक्ता मामले विभाग,  
झारखण्ड, राँची।

विषय:-

आयोग के ईमेल पर प्राप्त आवेदन-पत्र पर कार्रवाई के सम्बन्ध में।

राँची, दिनांक:- 28 / 12 / 2022

महाशय,

उपर्युक्त विषय के सम्बन्ध में निदेशानुसार कहना है कि आयोग के ईमेल पर प्राप्त आवेदन में आवेदनकर्ता द्वारा सूचित किया गया है कि उनके नये राशन कार्ड से सम्बन्धित आवेदन को जिला आपूर्ति पदाधिकारी, बोकारो द्वारा Approve कर दिये जाने के बावजूद अब तक उनका राशन कार्ड नं0 निर्गत नहीं किया गया है। यह भी कि उक्त राशन कार्ड के एक सदस्य 6 वर्षीय श्री शुभम कुमार दास कैंसर रोग से ग्रसित हैं एवं उनके इलाज हेतु आवेदक को राशन कार्ड की आवश्यकता है, ताकि उन्हें आयुष्मान भारत योजना का लाभ मिल सके।

अतः प्राप्त आवेदन-पत्र की छायाप्रति इस पत्र के साथ संलग्न कर प्रेषित करते हुए अनुरोध है कि आवेदक का राशन कार्ड निर्गत करने हेतु सम्बन्धित पदाधिकारी को निर्देश देने की कृपा की जाय।

अनुलग्नक:- यथोक्त।

विश्वासभाजन



(संजय कुमार)

सदस्य सचिव,

झारखण्ड राज्य खाद्य आयोग, राँची।

1221 Date  
23/12/22  
Gmail  
23/12/22

(14)

food commission <jharfoodcommission@gmail.com>

## राशनकार्ड नंबर जेनरेट करने के संबंध में।

1 message

sammrrat das <sammrratdas@gmail.com>  
To: jharfoodcommission@gmail.com

Thu, Dec 22, 2022 at 10:30 PM

महाशय/महाशया,

आपसे अनुरोध है कि मेरे नए राशनकार्ड में शुभम कुमार दास उम्र 6 साल है जो की कैंसर से ग्रसित है, जिसकी प्रति संलग्न है। जिसके आयुष्मान भारत के अंतर्गत इलाज करवाने के लिए राशनकार्ड में नाम होना अत्यंत आवश्यक है, परंतु बोकारो जिले के DSO द्वारा Acknowledgement no "3558056980" को दिनांक 20/12/2022 को नया राशनकार्ड के अप्रूव के बाद भी अभी तक राशनकार्ड नंबर नहीं आया है (प्रति संलग्न है)।

अतः आपसे अनुरोध की बच्चे का इलाज सुचारू रूप से सुरु हो इसके लिए इस आग्रह को आती आवश्यक रूप से लेते हुए राशन नंबर को जल्द देने की कृपा करें।

धन्यवाद


### 2 attachments

Reports.pdf  
257K

Dso approve  
23K

श्री खिलो  
23/12/22

1172  
23.12.22





### झारखण्ड सरकार

खाद्य, सार्वजनिक वितरण एवं उपभोक्ता मामले विभाग

Search By Acknowledgement No

Acknowledgement No : 3558056980

Rationcard No :		Cardtype :	GREEN
Member Name :	Pushpa Kumari	Father/Husband Name :	Ashok Kumar Das
District :	Bokaro	Block :	Bokaro Steel City (CT)
Village :	ward-1	Applied Date :	24-11-2022
Dealer :	SHANTI MAHILA SEWA SAMITI	Dealer License No :	84/BKO/09
Requested For :	New Rationcard Application	Status :	Approved (on 20-12-2022)

Case ID

102220353424

Patient Name

SHUBHAM KUMAR DAS

Age/Sex

6 Year /Male

Hospital Location

RANCHI, Jharkhand, India

Hospital Name

Naira Diagnostics, Ranchi

Physician Name

Dr. Ajit Kumar Kushwaha

Date &amp; Time of Accessioning

17/11/2022 08:52 Hrs

Date &amp; Time of Reporting

21/11/2022 08:18 Hrs



Result



Report

### TEST NAME

Histopathologic examination (small biopsy)

### SPECIMEN INFORMATION

Left axilla lesion biopsy. Collected on 16/11/2022

### CLINICAL HISTORY

Lymphoma/TB.

### METHODOLOGY

Histopathology

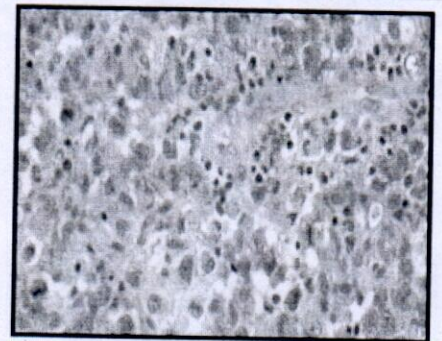
### FINAL DIAGNOSIS

Left axilla lesion biopsy:

- Poorly differentiated malignant neoplasm

D/d considered are:

1. Poorly differentiated carcinoma
2. Non Hodgkin lymphoma



### COMMENT

Clinicoradiological correlation and IHC is recommended.

### GROSS EXAMINATION

Received in formalin, designated "Left axilla lesion biopsy" are multiple tan-white linear cores, ranging in size from 0.3 to 0.8 cm.

### SECTION KEY

Entirely submitted in one cassette as A.

### MICROSCOPIC EXAMINATION



**CAP**  
ACCREDITED  
COLLEGE of AMERICAN PATHOLOGISTS  
AU-ID-2010258

*Mallika*

Dr. Mallika Dixit, DNB  
Reg. No. 24061

11

# dualC<sup>ORE</sup>™

Your Test Results

102220353424  
Sambit Kumar Das  
06 yrs/Male  
Male  
Natra Diagnostics  
Dr. Ajit Kumar Dasgupta  
22/11/2022 19:41 hrs  
28/11/2022 19:44 hrs

### TEST NAME

dualCORE-Unlimited markers

### SPECIMEN INFORMATION

Add test on the old case number 102220353424 for review and immunohistochemistry.

### CLINICAL HISTORY

Lymphoma / TB

### METHODOLOGY

Immunohistochemistry

### FINAL DIAGNOSIS

Left axilla, mass, paraffin for review and immunohistochemistry:

- Anaplastic large cell lymphoma, ALK positive

### COMMENT

Clinico-radiological correlation is recommended.


### MICROSCOPIC & IMMUNOHISTOCHEMICAL INTERPRETATION

Section shows sheets of large cells with grooved nuclei and moderate amount of eosinophilic cytoplasm.

### IMMUNOHISTOCHEMISTRY STUDIES

The tumor cells are positive for CD30, ALK, CD4 and negative for CD20, CD3, CD2, CD5, CD7, CD8.

Ki67~80%.



*Sambit*  
Dr. Sambit, MD  
Reg. No. 40685

*Sambit*  
Dr. Sambit Mohanty, MD (USA)  
Reg. No. 12756